© 2008 Schattauer GmbH

Schmerzen bei osteoporotischen Frakturen im zeitlichen Verlauf

C. Schott[1], M. Steinhaus[2], D. Schöffel[3]
[1]IGOST-Koordinationszentrum; [2]Facharzt für Orthopädie, Düsseldorf; [3]Westpfalz-Klinikum GmbH, Kusel, Abteilung für Rheumatologie

Schlüsselwörter
((■■■ bitte drei bis vier Schlüsselwörter ergänzen))

Keywords
((■■■ bitte drei bis vier englische Keywords ergänzen))

Zusammenfassung
((■■■ bitte eine Zusammenfassung ergänzen; bitte max. 1200 Zeichen inkl. Leerzeichen))

Summary
((■■■ bitte ein englisches Summary ergänzen; bitte max. 1200 Zeichen inkl. Leerzeichen))

((■■■ bitte einen englischen Titel ergänzen))

Osteologie 2008; 17: ■-■

„Meist finden sich starke Rückenschmerzen für einige Wochen, die in ihrer Intensität abnehmen, aber für zwei bis drei Monate anhalten (11)."

Therapieziel ist die suffiziente Schmerzreduktion, um einerseits die Krankheitslast zu mindern und zum anderen eine Chronifizierung der Schmerzen zu vermeiden. Als wichtiger Chronifizierungsmechanismus kommt bei osteoporotischen Frakturen die sogenannte „fear avoidance" zum Tragen: Der Patient hat bei Bewegungen regelmäßig Schmerzen; aus Furcht vor diesen Schmerzen vermeidet er die Bewegungen. Eine multimodale Schmerzhemmung führt dagegen zu einer Aktivitätsvermehrung und damit einhergehend wesentlich früher mögliche und effektivere Physiotherapie. Hierbei steht im Vordergrund, die Frakturinzidenz potenzieller Folgefrakturen zu reduzieren und durch die konsekutive verbesserte Koordination des Patienten die Sturzhäufigkeit zu vermindern (14).

Ziele einer Schmerztherapie sind bei osteoporotischen Wirbelkörperfrakturen:

- Therapie der Schmerzen,
- Wiedererlangung der Mobilität; Vermeidung des „Fear-avoidance"-Mechanismus, der zu Immobilität führen kann,
- Wiedererlangung der sozialen Kompetenz (z. B. Vermeidung von Vereinsamung und Isolierung),
- Mitbehandlung psychischer Begleiterscheinungen (z. B. Depressivität, Angst vor Schmerzen, Katastrophisieren).

In einem aktuellen Übersichtsartikel in „Osteoporosis International" macht Francis (4) Aussagen zur Evidenz der empfohlenen Therapieformen. Zusammenfassend wird dort beschrieben, dass eine Evidenzbasis für die Behandlung von Rückenschmerzen bei osteoporotischen Wirbelkörperfrakturen nicht besteht, und dass Ansätze zu einer spezifischen evidenzbasierten Therapie nur für ganz wenige medikamentöse Substanzen vorliegen, z. B. für Kalzitonin. Im Übrigen wird auf die umfangreiche Datenlage zur Behandlung von Rückenschmerzen hingewiesen und die dort erhobenen Daten wiederholt. Auch in den DVO-Leitlinien (2006) wird auf die spärliche Datenlage zur Schmerztherapie hingewiesen und auf entsprechende Daten zur Behandlung von Rückenschmerzen anderer Ursache verwiesen.

Diese Vorgehensweise erscheint nicht sinnvoll:

- zum einen handelt es sich bei osteoporotischen Frakturen um einen Frakturschmerz, der anders behandelt werden sollte als z. B. eine Nervenwurzelkompression der Spinalnerven oder eine Facettengelenkserkrankung,
- zum anderen sind Patienten mit osteoporotischen Frakturen älter als ein Kollektiv von Rückenschmerzpatienten. Pharmakokinetik und Pharmakodynamik sind nicht einfach von jüngeren Patienten übertragbar. Schließlich muss die gestörte Vigilanz mit vermehrter Fallneigung bei einem Teil der medikamentösen Therapien beachtet werden.

Therapieprinzipien bei akut

Bei morphometrischen Frakturen ohne relevante Schmerzsymptomatik ist eine Schmerztherapie selbstverständlich nicht notwendig. Bei klinischen Frakturen, also bei Auftreten von frakturbedingten Schmerzen, muss zur Verhinderung der Immobilität eine Analgesie erfolgen.

Eingegangen: 23. September 2008; akzeptiert: 10. Oktober 2008

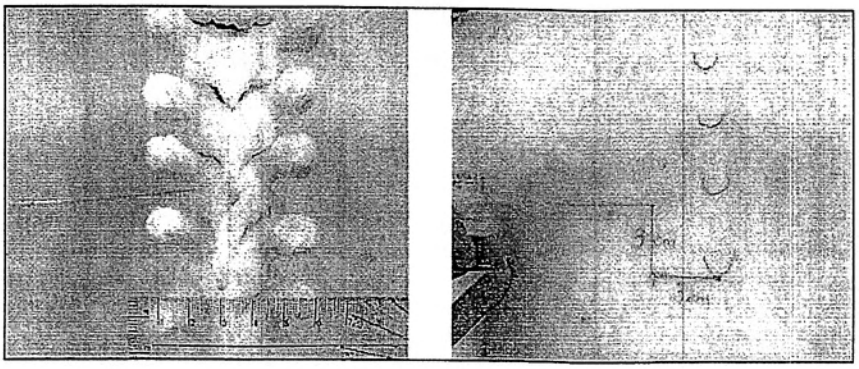

Abb. 1 Thorakale Spinalnervanalgesie. Nach Orientierung an der Irritationszone erfolgt das Aufsuchen des dazugehörigen Dornfortsatzes. Die Einstichstelle wird nach anatomisch-palpatorischen Orientierungspunkten nach der Dreier-Regel verifiziert (3 cm paraspinal auf Höhe der Dornfortsatzunterkante und 3 cm nach kranial). Kontrolle der Einstichstelle durch Orientierung am Röntgenbild

Die ersten zwei Wochen nach der Wirbelkörperfraktur

Die zeitliche Definition, wann eine Fraktur als frisch bezeichnet wird, wird nicht einheitlich gehandhabt. In der Kernspintomografie sind die Kriterien klarer: Bei Vorliegen eines Markraumödems bei einer Fraktur wird diese als frisch angesehen.

Bei einer schmerzhaften Wirbelkörperfraktur wird in den ersten zwei Wochen das gesamte Spektrum der Schmerztherapie eingesetzt. Gezielt sollten die Bewegungsschmerzen therapiert werden; im Liegen sind die Schmerzen oft geringer, so dass bei manchen Patienten die Schmerztherapie am Tage, d. h. zu Zeiten der Belastung, intensiviert werden sollte.

Hilfreich ist eine Schmerzdokumentation nach der „Visuellen Analog-Skala" (VAS, 0 bis 10 oder 0 bis 100), um eine Tagesrhythmik der Schmerzen erkennen zu können, um ein Ansprechen auf die Therapie zu sehen und um im zeitlichen Verlauf eine Minderung der Schmerzsymptomatik dokumentieren zu können und die Analgesie daran zu orientieren.

Mitunter lässt sich der Schmerz mit Präparaten der Stufe 1 (nach WHO-Stufenschema) behandeln. Eingesetzt werden sollten dabei zunächst Paracetamol und Metamizol in adäquater Dosis, bevor auf die nichtsteroidalen Antirheumatika und Coxibe übergegangen wird, die mit mehr Nebenwirkungen behaftet sind.

Häufig ist eine Therapie mit Stufe-2-Analgesie (nach WHO-Stufenschema) notwendig; dies beinhaltet neben einem Nichtopioid zusätzlich ein schwach wirksames Opioid (Tramadol zweimal 100 bis zweimal 200 mg; DHC dreimal 60 mg; Tilidin N zweimal 50/4 mg, Steigerung bis zweimal 150/12 mg möglich). Immer sollten retardierte Präparate eingesetzt werden, um eine ausreichende Wirkdauer zu gewährleisten und ein Absinken des Wirkspiegels zu vermeiden.

Einige Patienten haben unter Opioiden heftige und langanhaltende zentralnervöse Nebenwirkungen wie Schwindel und Erbrechen. Deshalb verwenden wir als Initialdosis eine minimal niedrige Dosierung („Testdosis"), z. B. drei Tropfen Tilidin N oder drei Tropfen Tramadol; nur bei Verträglichkeit wird dann ein Retardpräparat eingesetzt und dieses gegebenenfalls gesteigert.

Die Schmerztherapie sollte durch sogenannte Koanalgetika unterstützt werden, z. B. durch den Einsatz niedrig dosierter Antidepressiva (z. B. Amitriptylin zehn Milligramm zur Nacht), die die Schmerzschwelle erhöhen.

Gegebenenfalls kann zusätzlich Kalzitonin eingesetzt werden; hier verwenden wir eine Testdosis von 50 I.E. Der Patient wird auf die häufig auftretende Flush-Symptomatik hingewiesen, bei Verträglichkeit erfolgt dann die Steigerung auf 100 bis 200 I.E. täglich s. c. (alternativ i. m. oder als Nasenspray).

Der Einsatz von Muskelrelaxanzien (Flupirtin, Tetrazepam u. a.) ist problematisch, da diese Substanzgruppe durch eine Sedierung die Vigilanz verschlechtern und die Fallneigung vermehren kann.

Lokale Infiltrationen sind zumindest kurzfristig gut analgetisch wirksam; die entsprechenden Injektionstechniken müssen aber sicher beherrscht werden (10).

Eine schnelle und suffiziente Schmerzreduktion kann hier durch eine thorakale Spinalnervanalgesie erreicht werden, bei der durch eine posterolaterale Injektion von 1–2 ml eines Lokalanästhetikums (gegebenenfalls gemischt mit einem niedrig dosierten Kortikoid, z.B. Triamcinolon 10 mg) in die foraminoartikuläre Region des Bewegungssegments injiziert wird (Abb. 1). Indikationen hierfür sind interkostalneuralgieforme Schmerzen mit uni- oder bilateraler, gürtelförmiger Ausstrahlung.

Bei lokalen Schmerzbildern, wie thorakalem paravertebralen Muskelhartspann ohne sensomotorisches Defizit oder Schmerzen in den Facettengelenken, ist die thorakale periartikuläre Infiltration oder die Kostotransversalgelenkblockade indiziert. Hier erfolgt ebenfalls durch gezielte Injektionen mit einem Lokalanästhetikum (gegebenenfalls unter Zusatz eines gering dosierten Kortikoids) die Ausschaltung von Nozizeptoren in den thorakalen Wirbelgelenkkapseln oder Kosteotransversalgelenkkapseln mit dem Effekt einer sofortigen Schmerzreduktion. Bei repetitiven Injektionen über wenige Tage kann in der Regel die Schmerzintensität erheblich reduziert werden (18).

Die Schmerztherapie wird unterstützt durch physikalische und physiotherapeutische Therapiemaßnahmen, wobei lokale Wärme die muskulären Verspannungen lockert und – nach Feststellung der Belastungsstabilität des frakturierten Wirbelkörpers eine Mobilisierung begonnen werden kann. Wir begrenzen die Mobilisierung im frühen Stadium auf zehn bis 20 Minuten mehrfach täglich (Näheres im Artikel von U. Lange über physiotherapeutische Maßnahmen auf Seite ■■■).

Die hier dargestellte Vorgehensweise ist nicht evidenzbasiert.

Die subakute Phase nach der Wirbelkörperfraktur

Schmerzen nach Wirbelkörperfrakturen können sich bereits nach einer Woche bessern, wenn nicht Nervenwurzelkompressionen oder eine Beeinträchtigung des Rückenmarks die Situation verkomplizieren (9). Da als Folge einer Osteoporose neben veränderter Wirbelsäulenstellung verschiedene weitere ungünstige Pathomechanismen auftreten, finden sich meistens über sechs bis zwölf Wochen Schmerzen, die in ihrer Intensität langsam nachlassen. Es handelt sich weiterhin um Frakturschmerzen; zusätzlich muss sich das Bewegungssegment unter Einschluss des Muskel- und Bandapparates an die veränderte anatomische Situation anpassen, die durch den Höhenverlust des Wirbelkörpers entstanden ist.

Dies führt im weiteren Verlauf zur Mehrbelastung mechanisch weniger widerstandsfähiger ventraler Wirbelkörperanteile. Die signifikante Verringerung der Rückenstreckerkraft ist u. a. auf die Überdehnung und Durchblutungsminderung der Rückenstreckermuskulatur zurückzuführen (5). Die Fehleinstellung der Facetten der kleinen Wirbelgelenke und die Irritationen von Kapseln und Bändern führen zusätzlich zu großen Schmerzen. Die Nozizeption verändert den Bewegungsablauf, die propriozeptive Information ist verringert bzw. wird verändert, was zu einer verringerten muskulären Stabilisierung mit segmentaler Instabilität führt, wodurch sich die Frakturgefahr weiter erhöht (1).

Die medikamentöse analgetische Therapie wird in dieser Phase fortgeführt, eventuell mit Besserung der Schmerzsymptomatik reduziert; Kalzitonin sollte nicht länger als drei Monate zur Schmerztherapie eingesetzt werden: bei 40 bis 70 Prozent der behandelten Patienten bilden sich in diesem Zeitraum Antikörper gegen Kalzitonin, von denen ungefähr die Hälfte neutralisierend wirkt; dies stimmt mit dem klinischen Befund überein, dass nach längerer Kalzitoninbehandlung 25 bis 45 Prozent einen Wirkverlust zeigen (7, 8). Durch physikalische Maßnahmen und Krankengymnastik wird die Mobilisierung fortgesetzt.

Die chronische Phase nach der Wirbelkörperfraktur

Nach etwa zwölf Wochen sind die Frakturschmerzen häufig abgeklungen (13); einige Patienten werden nach Wirbelkörperfrakturen auch persistierende Schmerzen haben (12, 21).

Falls weiterhin Schmerzen bestehen, muss eine Reevaluation des Krankheitsbildes erfolgen. Handelt es sich um eine neue Fraktur? Bestehen Schmerzen anderer Ursache? Ist der Patient geeignet für eine interventionelle Therapie (Vertebroplastie/Ballonkyphoplastie) (6, 20)?

Die Schmerzursache ist in dieser Phase oft multifaktoriell; beteiligt sind Muskelschmerzen, Schmerzen der Facettengelenke und Bandscheibenschmerzen. Eine Kompression der Nervenwurzeln ist selten (13).

In zahlreichen Studien zur Vertebroplastie und zur Kyphoplastie wurde – bei richtiger Indikation – eine rapide und anhaltende Besserung der Schmerzsymptomatik beschrieben; dabei wurde diese Besserung in einer kontrollierten Studie bei frischen Frakturen (3), bei älteren und bei alten Frakturen (über zwölf Monate nach dem Frakturereignis) (6) beschrieben.

Orthesen

Thorakolumbale Stützapparate sind weit verbreitet. Sie werden unter der Vorstellung verordnet, durch eine vorübergehende Immobilisierung und Aufrichtung in der Sagittalebene eine deutliche Schmerzreduktion zu erzielen und neue Frakturen oder ein Nachsintern der Fraktur verhindern zu können. Ihr Nutzen wurde bisher nicht unter standardisierten Bedingungen nachgewiesen. Der Tragekomfort dieser Orthesen ist meist schlecht. In der Langzeitanwendung bestand früher die Gefahr einer Muskelatrophie. Bei modernen Orthesen sind allerdings inzwischen neben einer schnelleren und besseren Mobilisierung des Patienten Muskelkraftzuwachs und bessere Koordination als ohne Orthese zu verzeichnen (2, 19).



Abb. 2 Brustwirbelsäulenorthese „Tigges Thorax" (Hersteller: OZO Zours GmbH, Hattingen) mit modularer Auf- und Abbaufunktion

Zur „Spinomed"-Rückenorthese (Hersteller: medi GmbH & Co. KG, Bayreuth) gibt es eine randomisierte Cross-over-Studie, die eine Kräftigung der Rumpfmuskelkraft, Verbesserung der Lungenfunktion, Schmerzlinderung und Verbesserung der Lebensqualität beschreibt. Es handelt sich um eine Orthese, die aus einer verformbaren Rückenpelotte und einem Gurtsystem besteht, das dazu dient, eine Hyperkyphosierung zu vermeiden und über einen Biofeedback-Mechanismus die Muskulatur anzuregen (16).

Mit dem Konzept der multifunktionalen Wirbelsäulenorthesen „Tigges-Thorax" (Abb. 2), „Tigges-Dorso" und „T-Flex TL" (Hersteller: OZO Zours GmbH, Hattingen) steht erstmalig ein Modularsystem in der Behandlung von Wirbelkörperfrakturen zur Verfügung, das in einer prospektiv randomisierten multizentrischen Studie Wirksamkeit und Compliance belegen konnte. Das Modularsystem bietet die Möglichkeit, je nach Indikation direkt mit einer reinen BWS-Orthese zu versorgen oder die auf diese im Genesungsverlauf sukzessive abzubauen; gleichzeitig besteht auf der anderen Seite die Option, auf eine Thorakolumbalorthese bei eventueller Krankheitsverschlechterung aufzubauen. Über einen Beobachtungszeitraum von drei Monaten wurden Patienten mit frischer Wirbelkörperfraktur randomisiert orthetisch versorgt und engmaschig nachuntersucht, die Kontrollgruppe erhielt identische Therapien, blieb aber ohne Orthesenversorgung. Erfasst wurden

Fazit

Als Fazit soll wiederum aus den DVO-Leitlinien von 2006 zitiert werden: „Der Mangel an Untersuchungen zu akuten und chronischen Schmerzen im Rahmen von Wirbelkörperfrakturen steht in deutlichem Gegensatz zu der Vielzahl der Studien, die es zur Therapie des „low back pain" gibt. Patienten mit Wirbelkörperfrakturen sind in diesen Studien meistens ausgeschlossen worden. Es besteht hier ein großer Forschungsbedarf."

unter anderem die Parameter Schmerzreduktion, radiologischer Kyphose- und Lordosewinkel, Analgetikaverbrauch, Funktionen des Alltags (Oswestry-Score), Tragehäufigkeit und subjektive Wirksamkeit der Orthese, subjektive Befindlichkeit und Compliance des Patienten. Im Verlauf zeigte sich in der Versuchsgruppe eine signifikante Schmerzreduktion (NRS), eine Verbesserung der subjektiven Befindlichkeit, eine messbare Aufrichtung des Rumpfes sowie eine signifikante Reduktion der eingenommenen Analgetikamenge im Vergleich zur Kontrollgruppe (2).

Diese ersten Ergebnisse klingen zwar vielversprechend, trotzdem besteht weiterhin dringender Bedarf an weiterführenden Studien auf diesem Gebiet.

Nicht alle Patienten profitieren von Orthesen. Neben Kontraindikationen wie Hauterkrankungen/-verletzungen im versorgten Körperabschnitt, Empfindungsstörungen, stärkerer Einschränkung der kardiopulmonalen Leistungsfähigkeit u.a. kann es bei zu fest anliegenden Bandagen oder Orthesen prinzipiell zu lokalen Druckerscheinungen kommen. Letztendlich bleibt eine Wirbelsäulenorthese nur ein Hilfsmittel und sollte immer im Kontext einer komplexen Therapie gesehen werden.

Literatur

1. Abendroth K, Dambacher MA, Defèr A et al. Quality Circles Increase The Quality Of Treatment Of Osteoporosis Patients In Germany. JBMR 2003; 18 (Suppl. 2): 380.
2. Becker C, Zirke S, Krämer R et al. Influencing of the parameters pain, functionality with the walking and standing position, sleep by a new-developed modular thoracic spine orthosis-results of a prospective random study. Eur Spine J 2007; 16: 1965–2040.
3. Boonen S. Impact of balloon kyphoplasty on quality of life and risk of recurrent vertebral fractures: a randomised trial in patients with acute verebral compression fractures. ECTS May 2008.
4. Francis RM, Aspray TJ, Hide G, Sutcliffe AM. Back pain in osteoporotic fractures. Osteoporos Int 2008; 19: 895–903.
5. Franck, H, Hohmann W. Erniedrigte Rückenkraft bei Patienten mit Osteoporose – Vergleich von unterschiedlichen randomisierten Therapiestrategien. Poster bei „Osteologie 2000", Würzburg, 2000.
6. Gräfe I, Da Fonseca K, Hillmeier J et al. Reduction of pain an fracture incidence after kyphoplasty: 1 year outcome of a prospective controlled trial of patients with primary osteoporosis. Osteoporosis Int 2005; 16: 2005–2012.
7. Grauer A, Reincl HH, Lunghall S et al. Formation of neutralizing antibodies after treatment with human calcitonin. Am J Med 1993; 95 (4): 439–442.
8. Grauer A, Ziegler R, Raue F. Clinical significance of antibodies against calcitonin. Exp Clin Endocrinol Diabet 1995; 103: 345–351.
9. Hazel WA, Jones RA, Morrey BF, Stauffer RN. Vertebral fracture without neurologic deficit: a long term follow-up study. J Bone Joint Surg Am 1988; 70: 1319–1321.
10. Kim DJ, Yun YH, Wang JM. Nerve root injections for the relief of pain in patients with osteoporotic verebral fractures. J Bone Joint Surg Br 2003; 85 B: 250–253.
11. Lukert BP. Vertebral compression fractures. How to manage pain, avoid disability. Geriatrics 1994; 49: 22–26.
12. Lyritis GP, Mayasis B, Tsakalakos N et al. The natural history of the osteoporotic vertebral fracture. Clin Rheumatol 1989; 8 (Suppl. 2): 66–69.
13. McClung MR. Nonpharmacologic management of osteoporosis. In: Marcus R, ed. Osteoporosis. Oxford: Blackwell Scientific 1994; 336–353.
14. Mika A; Viswanath B, Mika P. Differences in Thoracic Kyphosis and in Back Muscle Strength in Women With Bone Loss due to Osteoporosis. Spine 2005; 30 (2): 241–246.
15. Muller CW, Wardlaw D, Bastian A et al. A randomised trial of balloon kyphoplasty and nonsurgical care for patients with acute vertebral compression fractures: one year results. Internet Journal of minimally invasive spinal technology 2008; 2.
16. Pfeiffer M, Begerow B, Minne HW. Effects of a new spinal orthesis on posture, trunk strength, and quality of life in women with post-menopausal osteoporosis A randomized controlled trial. Am J Phys med Rehabil 2004; 83: 177–186.
17. Pfeiffer M, Begerow B, Minne HW. The orthesis spinomed improves posture, lung function, trunk muscle strength, and quality of life in women with soinal osteoporosis: results of a randomised, controlled, cross-over study. Osteoporos Int 2002; 44 (Suppl. 1).
18. Theodoridis T, Krämer J. Injektionstherapie an der Wirbelsäule. Stuttgart, New York: Georg Thieme 2006; 105–117.
19. Vogt L, Hildebrandt H-D, Brettmann K et al. Clinical Multidimensional Evaluation of a Multifunctional Osteoporosis-Orthosis. Akt Rheumatol 2006; 31: 204–211.
20. Voormolen MH, Mali WP, Lohle PN et al. Percutaneous vertebroplasty compared with optimal pain medication treatment: short term clinical outcome of patients with subacute or chronic painful osteoporotic vertebral compression fractures. The VERTOS study. Am J Neuroradiol 2007; 28: 555–560.
21. Young-MH. Long term consequences of stable fractures of the thoracis and lumbar vertebral bodies. J Bone Joint Surg Br 1973; 55: 295–300.

Korrespondenzadresse:
Dr. Cordelia Schott, Düsseldorf
Kontaktadresse:
IGOST-Koordinationszentrum c/o Angelika Schu
Noegelestr. 1040225 Düsseldorf
E-Mail: post@igost.net